Das Gebiss des Hundes

Das Gebiss des Hundes ist ein zentrales Werkzeug in seinem täglichen Leben. Es dient nicht nur der Nahrungsaufnahme, sondern spielt auch eine wichtige Rolle bei der Kommunikation, beim Spielverhalten, bei der Verteidigung und im Sozialverhalten. Ein gesunder Zahnapparat ist daher essenziell für das Wohlbefinden eines Hundes.

Die Zahnentwicklung – vom Michgebiss zum Dauergebiss

Hunde, wie auch Menschen, besitzen zwei aufeinanderfolgende Gebissgenerationen: das Milchgebiss (auch „Welpengebiss“) und das Dauergebiss (auch „Erwachsenengebiss“).

Das Milchgebiss

Bereits in den ersten Lebenswochen beginnt sich beim Welpen das Milchgebiss auszubilden. Die Milchzähne sind kleiner und spitzer als die späteren Dauerzähne und dienen dem jungen Hund zunächst der Futteraufnahme (Muttermilch und erste feste Nahrung) sowie dem Erlernen von Beißhemmung im Sozialspiel.

- Durchbruch der Milchzähne: beginnt ab der 3. Lebenswoche
- Komplett durchgebrochen: ca. mit 6 Wochen
- Anzahl der Milchzähne: 28 Zähne
- Zahnformel des Milchgebisses:
  2 x (3I – 1C – 3P) = 28 Zähne
  (I = Incisivi = Schneidezähne, C = Canini = Fangzähne, P = Prämolaren = vordere Backenzähne)
  Wichtig: Es gibt keine Molaren (Mahlzähne) im Milchgebiss!

Das Dauergebiss

Mit zunehmendem Alter werden die Milchzähne durch das bleibende Gebiss ersetzt. Dieser Zahnwechsel beginnt etwa ab der 4. Lebenswoche und ist meist bis zum 6. Lebensmonat abgeschlossen.

- Anzahl der bleibenden Zähne: 42 Zähne
- Zahnformel des Dauergebisses:
  Oberkiefer: 2 x (3I – 1C – 4P – 2M)
  Unterkiefer: 2 x (3I – 1C – 4P – 3M)
  (M = Molaren = Mahlzähne)

Der Zahnwechsel kann von Symptomen wie verstärktem Kauen, leichtem Zahnfleischbluten oder Unruhe begleitet sein. Bei kleinen Rassen treten häufig

persistierende Milchzähne auf – das bedeutet, dass Milchzähne nicht ausfallen, obwohl die bleibenden Zähne bereits durchbrechen. Dies kann zu Fehlstellungen und Zahnschäden führen und muss meist chirurgisch korrigiert werden.

Die einzelnen Zahnarten und ihre Funktionen

Das Hundemaul ist an die Ernährung als Fleischfresser (Carnivore) angepasst, auch wenn viele Hunde heute omnivor (also mit pflanzlichen Bestandteilen) gefüttert werden. Die Zähne sind daher spezialisiert auf das Fangen, Festhalten, Zerschneiden und Zerkleinern von Beute.

Zahnart	Anzahl (Erwachsener Hund)	Lage	Funktion
Dentes Incisivi (Schneidezähne)	12 (6 oben, 6 unten)	ganz vorne im Maul	Abbeißen, Fassen kleiner Gegenstände, Pflegeverhalten
Canini (Fangzähne)	4 (2 oben, 2 unten)	seitlich neben Schneidezähnen	Greifen, Festhalten von Beute, Abwehr, Drohen
Prämolaren	16 (8 oben, 8 unten)	hinter den Fangzähnen	Zerschneiden, Zerteilen
Molaren	10 (4 oben, 6 unten)	am hinteren Kieferende	Zermahlen, Zerkauen fester Nahrung

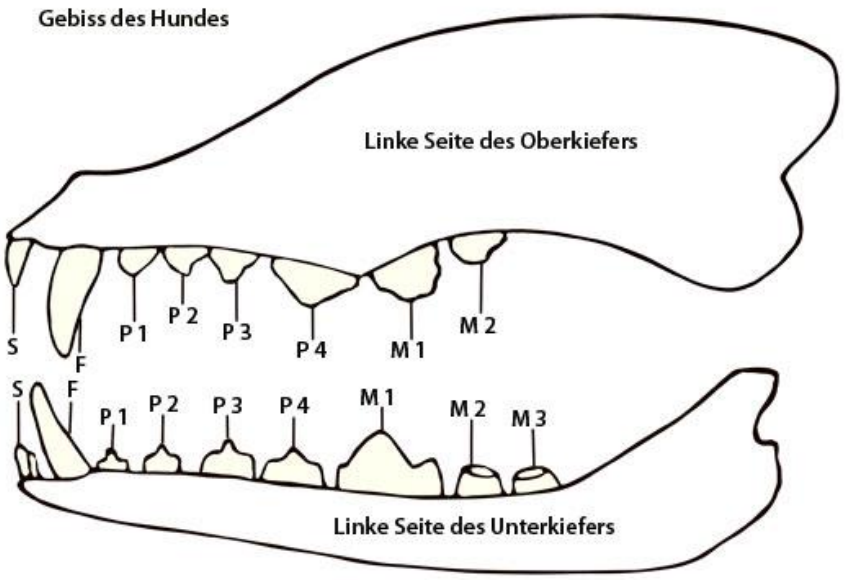

Die Reißzähne

Eine Besonderheit des Hundegebisses sind die sogenannten Reißzähne, auch Carnassialzähne genannt. Es handelt sich um die P4 im Oberkiefer (vierter Prämolarzahn im Oberkiefer) und M1 im Unterkiefer (erster Molarzahn im Unterkiefer). Diese Zähne greifen wie eine Schere ineinander und sind besonders kräftig gebaut. Sie sind darauf spezialisiert, Sehnen und Fleischteile zu zerschneiden – eine anatomische Anpassung an die ursprüngliche Raubtierernährung.

Der ideale Biss – Gebissstellung beim Hund

Der ideale Zahnstand eines Hundes wird als **Scherengebiss** bezeichnet. Dabei greifen die oberen Schneidezähne knapp über die unteren – vergleichbar mit den Schneiden einer Schere. Diese Stellung ermöglicht eine effiziente Funktion beim Abbeißen und Reinigen der Schneidezähne durch gegenseitiges Reiben.

Abweichende Gebissformen:

- **Zangengebiss:** Obere und untere Schneidezähne stoßen direkt aufeinander
- **Vorbiss (Prognathie):** Unterkiefer ragt vor den Oberkiefer (z. B. bei Boxern gewollt)
- **Rückbiss (Brachygnathie):** Oberkiefer ist länger als der Unterkiefer (meist fehlerhaft)
- **Kreuzbiss:** Einzelne Zähne stehen versetzt über Kreuz

Gebissfehlstellungen können zu funktionellen Problemen, Verletzungen in der Maulhöhle und verstärktem Zahnabrieb führen. Sie sollten zahnärztlich kontrolliert werden – ggf. sind kieferorthopädische Maßnahmen erforderlich.

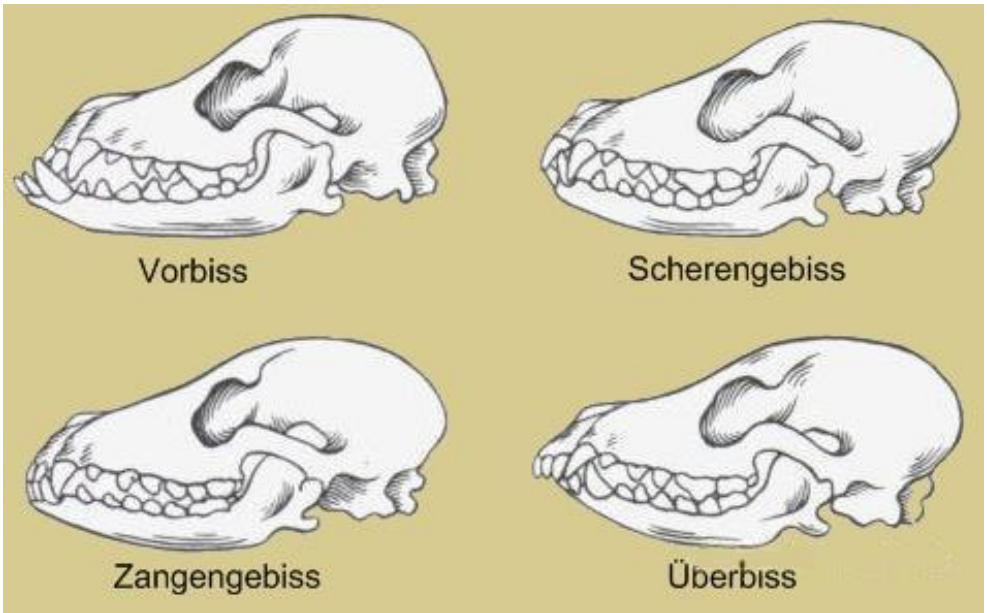

Häufige Zahnerkrankungen beim Hund

Zahnerkrankungen sind beim Haushund weit verbreitet – vor allem bei kleinen Rassen, älteren Tieren und Hunden mit wenig Kautätigkeit (z. B. durch weiches Futter). Unbehandelte Zahnprobleme können sich negativ auf das Allgemeinbefinden, innere Organe und das Verhalten des Hundes auswirken.

Typische Erkrankungen:

1. **Zahnstein (Calculus dentalis):**
   - Entsteht durch Plaque (weicher Belag), der mineralisiert
   - Führt zu Zahnfleischentzündung und unangenehmem Maulgeruch
2. **Gingivitis (Zahnfleischentzündung):**
   - Anfangsstadium einer Zahnbetterkrankung
   - Reversibel bei frühzeitiger Behandlung
3. **Parodontitis:**
   - Chronische Entzündung des Zahnhalteapparats
   - Führt zu Zahnlockerung, Knochenabbau und Zahnverlust
4. **Zahnfrakturen:**
   - Durch Kauen auf harten Gegenständen (Steine, Knochen, Tennisbälle)
   - Erhöhtes Risiko für Zahnnervenentzündung (Pulpitis)
5. **Persistierende Milchzähne:**
   - Besonders bei kleinen Rassen wie Chihuahua oder Yorkshire Terrier
   - Erhöhen das Risiko für Fehlstellungen und Plaquebildung

Prophylaxe für Zahngesundheit

Die beste Maßnahme gegen Zahnerkrankungen ist konsequente Zahnpflege. Dies beginnt idealerweise bereits im Welpenalter mit einer sanften Gewöhnung an Maulinspektion und Zahnputzvorgänge.

Maßnahmen zur Zahnpflege:

- **Zähneputzen:**
  - Spezielle Hundezahnbürsten und enzymatische Zahnpasten
  - 2–3 mal pro Woche empfohlen – tägliches Putzen ist optimal
- **Kauartikel:**
  - Zahnpflegende Snacks, Natürlich getrocknete Kauartikel ohne Zusätze
  - Achtung bei zu harten Kauartikeln (Risiko von Zahnbrüchen)
  - Achtung bei der Gabe von Hörnern oder Geweihen – diese sind zu hart für den Zahn des Hundes (Risiko von Zahnbrüchen)
- **Zahnkontrollen beim Tierarzt:**
  - Mindestens einmal jährlich
  - Bei Verdacht auf Zahnprobleme: Röntgen und ggf. Zahnreinigung unter Narkose
- **Professionelle Zahnreinigung (Scaling & Politur):**
  - Nur unter Narkose durchführbar
  - Entfernt Zahnstein auch unterhalb des Zahnfleischrandes

Wichtige Vitalwerte beim Hund

Vitalwerte sind messbare physiologische Grundparameter, die den aktuellen Gesundheitszustand eines Tieres anzeigen. Sie gehören zur Basisdiagnostik in der Tiermedizin und ermöglichen eine schnelle Ersteinschätzung, insbesondere in Notfällen oder bei der Verlaufskontrolle chronischer Erkrankungen. Beim Hund spielen vor allem Temperatur, Puls, Atemfrequenz, Schleimhautfarbe, kapillare Rückfüllzeit und Blutdruck eine zentrale Rolle.

Körpertemperatur

Die Körpertemperatur des Hundes wird rektal gemessen. Sie ist ein wichtiger Indikator für Infektionen, Entzündungen, Schockzustände oder Überhitzung.

- **Normalbereich:**
  37,5 °C bis 39,0 °C
  Kleine Hunde und Welpen können physiologisch etwas höhere Werte zeigen (bis 39,4 °C).

- **Fieber (Pyrexie):**
  Ab ca. 39,5 °C – Hinweis auf Infektion, Entzündung, Vergiftung

- **Hypothermie (Untertemperatur):**
  Unter 37,5 °C – bei Schock, starker Blutverlust, Kälteeinwirkung oder Narkose

- **Hyperthermie (Überhitzung):**
  Über 40,5 °C kann lebensbedrohlich werden (z. B. Hitzschlag)

- **Messung:**
  - Digitales Thermometer rektal einführen
  - Vaseline oder Gleitgel verwenden
  - Für sichere Ergebnisse 30–60 Sekunden warten

Herzfrequenz / Puls

Der Puls entspricht der Anzahl der Herzschläge pro Minute und lässt Rückschlüsse auf **Kreislaufaktivität und Belastungszustand** zu. Er kann je nach Rasse, Alter, Körpergröße und Erregungszustand stark variieren.

- **Normalwerte (Ruhezustand):**
  - Kleine Hunde: 100–140 Schläge/Min.
  - Große Hunde: 60–100 Schläge/Min.
  - Welpen: bis 180 Schläge/Min.

- **Messorte:**
  - Arteria femoralis (Innenseite Hinterbein)

  - Arteria sublingualis (unter der Zunge, meist nur in Narkose)
  - Herzspitzenstoß mit Stethoskop links, hinter dem Ellenbogen

- **Auffälligkeiten:**
  - **Tachykardie:** Zu schneller Puls (>140) – bei Fieber, Aufregung, Schmerzen, Herzerkrankung
  - **Bradykardie:** Zu langsamer Puls (<60) – bei Unterkühlung, Kreislaufschwäche, Herzleitungsstörungen

Atemfrequenz

Die Atemfrequenz gibt Hinweise auf Sauerstoffversorgung, Kreislaufstatus und Stresslevel. Sie wird in Ruhe gemessen – idealerweise im Schlaf oder beim ruhigen Liegen.

- **Normalbereich (Ruhezustand):**
  10–40 Atemzüge pro Minute

- **Zählweise:**
  - Sichtbeobachtung der Brust- oder Bauchbewegungen
  - 15 Sekunden zählen, mit 4 multiplizieren

- **Erhöht (Tachypnoe):**
  30/min → kann auf Fieber, Stress, Schmerzen, Lungenerkrankungen oder Herzprobleme hinweisen

- **Erniedrigt (Bradypnoe):**
  <10/min → bei tiefer Narkose, Hirndruck, Vergiftungen

- **Atemnot (Dyspnoe):**
  - Sichtbar angestrengte Atmung, „Bauchpresse“, aufgerichtete Kopfhaltung
  - Notfall! → sofort tierärztlich behandeln

Schleimhautfarbe

Die Schleimhäute (z. B. Zahnfleisch, Bindehäute, Innenseite der Lippe) geben schnell Aufschluss über die Durchblutung, Sauerstoffversorgung und Kreislaufsituation.

Farbe	Bedeutung
Rosa (normal)	gute Durchblutung & Sauerstoffversorgung
Blass / weißlich	Blutarmut (Anämie), Schock, Durchblutungsstörung
Bläulich (zyanotisch)	Sauerstoffmangel, Atemnot
Gelblich	Ikterus (Lebererkrankung, Zerfall roter Blutkörper)
Rot / dunkelrot	Entzündung, Hitzschlag, Sepsis

Kapillare Rückfüllzeit (CRT)

Um die kapillare Rückfüllzeit (CRT) beim Hund zu überprüfen, wird eine einfache, aber sehr aussagekräftige Methode angewendet, die insbesondere in der Notfall- und Erstuntersuchung eine große Rolle spielt. Dabei drückt man mit dem Zeigefinger sanft auf die Schleimhaut des Zahnfleisches, idealerweise seitlich am Oberkiefer, wo es gut sichtbar und zugänglich ist. Durch den leichten Druck auf das Zahnfleisch wird die darunterliegende Kapillargefäßfüllung kurzzeitig unterbrochen – die betroffene Stelle verliert ihre rosafarbene Tönung und erscheint weißlich. Sobald der Druck gelöst wird, beginnt das Blut wieder in die kleinen Gefäße einzuströmen.

Anschließend wird die Zeit gemessen, die vergeht, bis die normale rosafarbene Färbung des Zahnfleisches an der gedrückten Stelle vollständig zurückkehrt. Diese Zeitspanne entspricht der kapillaren Rückfüllzeit. Bei einem gesunden Hund beträgt sie in der Regel maximal zwei Sekunden. Eine verzögerte Rückkehr der Farbe (über zwei Sekunden) kann ein Hinweis auf eine mangelhafte Durchblutung sein, etwa infolge eines Kreislaufschocks, Flüssigkeitsmangels oder Herz-Kreislauf-Versagens. Eine zu schnelle Rückfüllung (unter einer Sekunde) kann hingegen beispielsweise bei Fieber, Sepsis oder Hitzschlag auftreten.

Die Beurteilung der CRT sollte stets in Kombination mit anderen Vitalparametern wie Pulsqualität, Schleimhautfarbe und allgemeinem Zustand des Tieres erfolgen, um ein möglichst genaues Bild der Kreislaufsituation zu erhalten.

- **Normal:** ≤ 2 Sekunden
- **Verlängert:** (>2 Sek) bei Kreislaufschock, Herzproblemen, starker Dehydratation
- **Verkürzt:** (<1 Sek) bei Hitzschlag, Sepsis

Blutdruck

Der Blutdruck ist ein Messwert für die Pumpleistung des Herzens und den Widerstand der Gefäße. Bei Hunden wird meist der systolische Druck (maximaler Druck beim Herzschlag) erfasst.

- **Normalbereich (systolisch):**
  110–160 mmHg
  (Diastolischer Wert: ca. 60–100 mmHg)
- **Messung:**
  - Nichtinvasiv per Doppler-Ultraschall oder Oszillometrie
  - Messstelle: Vorder- oder Hintergliedmaßen (meist über die Arteria radialis)
- **Erhöhter Blutdruck (Hypertonie):**
  - 180 mmHg → Risiko für Netzhautschäden, Nierenschäden, Schlaganfall
  - Ursachen: Cushing-Syndrom, Nierenerkrankung, Herzprobleme
- **Niedriger Blutdruck (Hypotonie):**
  - <90 mmHg → bei Schock, Blutverlust, Narkose, Herzinsuffizienz

Zusammenfassung der Normalwerte

Vitalwert	Normalbereich (Erwachsener Hund)
Körpertemperatur	37,5 – 39,0 °C
Pulsfrequenz	60 – 120 (je nach Größe und Erregung)
Atemfrequenz (Ruhe)	10 – 30 Atemzüge/Minute
Schleimhautfarbe	Hellrosa
Kapillare Rückfüllzeit	≤ 2 Sekunden
Blutdruck (systolisch)	110 – 160 mmHg